



Rev Mex Med Forense, 2021, 6(2): 73-101
DOI: <https://doi.org/10.25009/revmedforense.v6i2.2924>
ISSN: 2448-8011

**Tafonomía forense aplicada a la resolución de problemas
médico-legales en Argentina: el caso de los restos
humanos de la laguna “Falsa Chela”,
Patagonia meridional**
Artículo Original

Forensic taphonomy applied to the resolution of medico-legal problems in
Argentina: the case of the human remains from the "Falsa Chela" lagoon,
southern Patagonia

Nasti, Atilio¹; Díaz, Iván Alexis²; Echandi, Francisco³

Recibido: 25 marzo 2021; aceptado: 15 junio 2021; Publicado: 15 Julio 2021

¹ Doctor en Arqueología. Área de Criminalística y Estudios Forenses. Instituto Universitario de la Gendarmería Nacional Argentina.

² Licenciado en Antropología. Especialista en Museos y Manejo de colecciones antropológicas. Universidad de Buenos Aires. Facultad de Filosofía y Letras, Museo Etnográfico J. B. Ambrosetti, Área de Antropología Biológica. Buenos Aires, Argentina.

³ Médico Forense. Cuerpo Médico Forense de Río Gallegos, Tribunal Superior de Justicia de Santa Cruz, Argentina. Escuela de Medicina de la Universidad de Magallanes. Punta Arenas, Chile

Corresponding author: [Atilio Nasti, anasti@iugna.edu.ar](mailto:anasti@iugna.edu.ar)

Revista Mexicana de Medicina Forense y Ciencias de la Salud.
Editorial Universidad Veracruzana
Periodo julio-diciembre 2021

RESUMEN

La antropología forense tradicionalmente se ha definido como la aplicación de la antropología biológica al escenario forense. Esto no solo implica la recuperación e identificación de restos humanos, sino que también involucra la investigación sobre las diversas variables y circunstancias en las que se encuentran los cuerpos. La disciplina que se encarga de esta última parte es la tafonomía forense. En este sentido, el objetivo del presente trabajo es aplicar variables de esta disciplina en la identificación de factores y agentes que afectaron la preservación de restos humanos contemporáneos, hallados en un área de clima árido a semi-árido de Patagonia meridional. En esta dirección, la ecuación de regresión lineal de Megyesi et al., 2005, además de la secuencia de desarticulación de Haglund et al., 1989, junto a datos climáticos, fueron utilizados para inferir el Intervalo Postmortem. La integración de resultados interdisciplinarios proporcionó información sobre como habrían operado determinados agentes y procesos tafonómicos en un entorno de aridez-semiaridez, a lo largo de una secuencia temporal continua, a la vez que permiten validar metodologías que pueden ser muy útiles en cualquier investigación criminal y forense que involucre restos humanos.

Palabras clave: tafonomía forense, restos humanos, intervalo postmortem, secuencia de desarticulación.

SUMMARY

Forensic anthropology has traditionally been defined as the application of biological anthropology to the forensic setting. This not only involves the recovery and identification of human remains, but also the investigation of the various variables and circumstances in which the bodies are found. The discipline that deals with this last part is forensic taphonomy. In this sense, the aim of the present work is to apply variables of this discipline in the identification of factors and agents that affected the preservation of contemporary human remains found in an arid to semi-arid climate area of southern Patagonia. In this direction, the linear regression equation of Megyesi et al., 2005, in addition to the disarticulation sequence of Haglund et al., 1989, together with climatic data, were used to infer the Postmortem Interval. The integration of interdisciplinary results provided information on how specific taphonomic agents and processes would have operated in an aridity-semiaridity environment over a continuous temporal sequence, while validating methodologies that can be very useful in any criminal and forensic investigation involving human remains.

Key Words: forensic taphonomy, human remains, postmortem interval, disarticulation sequence

INTRODUCCIÓN

La antropología forense involucra la aplicación de conocimientos de antropología biológica a la identificación de restos humanos esqueléticos y a los problemas jurídicos asociados (Ubelaker, 1997). Sin embargo, no solo consiste en el peritaje sobre restos humanos, sino también sobre su entorno (İşcan y Kennedy, 1989). Así, con la ayuda de un acervo teórico-metodológico específico, permite el entendimiento de determinados factores que ocurren en torno a los restos humanos, contribuyendo a la reconstrucción contextual del evento de muerte (Henderson, 1987).

Una de las herramientas más significativas de la antropología forense es la tafonomía. Esta disciplina originada en paleontología, se ocupa principalmente de la reconstrucción de procesos del pasado que llevaron a la formación de un conjunto de restos biológicos asociados (Efremov, 1940; Lloveras, 2016; Lyman, 1994, 2010).

Inicialmente, muchos de los factores críticos que operaban sobre los restos fósiles de vertebrados, especialmente aquellos vinculados al registro arqueológico homínido del Plio-Pleistoceno, motivaron la utilización del enfoque tafonómico. En efecto, el interés sobre los diferentes fenómenos y procesos que afectaban tales restos, produjo avances significativos desde mediados de la década de 1970, y se convirtió en una herramienta esencial para la construcción de datos paleoecológicos (Behrensmeyer, 1978; Behrensmeyer y Hill, 1980; Binford, 1981; Brain, 1981; Gifford, 1981; Hill, 1972; Shipman, 1981; entre otros).

Sin embargo, algunas características medioambientales discretas (*i.e.* temperatura, humedad, precipitación, accesibilidad a carroñeros, etc.), han demostrado ser críticas para comprender los efectos que operan sobre los restos óseos (Brooks, 2016; Campobasso *et al.*, 2001; Haynes, 1982; Laudet y Selva, 2005; Robert y Vigne, 2002a, 2002b; Sincerbox y DiGangi, 2018; Sorg, 1985).

El término tafonomía forense aparece a partir de la década de 1980, cuando un reducido número de antropólogos forenses, comenzó a utilizar esta perspectiva para hacer frente a cuestiones vinculadas a su contexto depositacional (Dirkmaat y Passalacqua, 2012). Los primeros trabajos publicados en este campo se centran mayormente en el estudio de las modificaciones observadas sobre restos humanos como consecuencia de la actividad de carroñeros (Haglund, 1988, 1989; Sorg, 1985), así como en la evaluación de los procesos de descomposición en distintos entornos vinculados al intervalo postmortem (Bass y Jefferson, 2005).

Desde entonces, la tafonomía forense se ha configurado como una disciplina clave que se plantea como principales objetivos: 1) estimar el tiempo transcurrido desde la muerte; 2) reconstruir las circunstancias previas y posteriores a la deposición del cuerpo; y 3) discriminar entre los efectos resultantes del comportamiento humano y los productos generados por los subsistemas biológicos, físicos, químicos y geológicos del entorno natural. Por lo tanto, la tafonomía forense es el estudio de todos aquellos cambios postmortem que tienen lugar en los restos humanos hasta que estos son recuperados (Dirkmaat, 2008; Lloveras, 2016).

A partir de los años noventa, comenzaron a multiplicarse los trabajos interdisciplinarios enfocados en las modificaciones postmortem (Haglund y Sorg, 1997, 2002; Pokines y Symes, 2014; Ubelaker, 1997). Desde ese momento, los avances realizados en esta dirección han sido exponenciales y se ha profundizado en el conocimiento de los procesos tafonómicos, principalmente en los factores intrínsecos y extrínsecos involucrados en la secuencia de descomposición cadavérica (Backwell, 2012; Campobasso, 2001; Cantu, 2014; Haglund y Sorg, 1997; Huchet, 2011; Dirkmaat y Adovasio, 1997; Dirkmaat y Passalacqua, 2012; Lloveras, 2016; Pokines y Tersigni-Tarrant, 2013; Reeves, 2009; Suckling, 2016; Ubelaker y DeGaglia, 2020, entre otros).

En el caso de Argentina, al igual que en muchos países, los estudios tafonómicos se iniciaron en la década de 1980, principalmente, en el ámbito de la zooarqueología y bioarqueología (Acosta, 1997; Barrientos y Gutiérrez, 1996; Barrientos, 2002; Borrero, 1981, 1985, 1988; Nasti, 1991, 1996, 2000, entre otros). Para una revisión de esta temática en Argentina ver (Mondini y Muñoz, 1996, 2011 y Muñoz y Mondini, 2014). Algunos trabajos recientes han abordado el estudio sobre la influencia de variables específicas (e.g. tipo de entierro, edad y sexo, actividad microbiana, etc.) en la preservación ósea de restos humanos prehispánicos (Galligani, 2016; Galligani y Barrientos, 2016; Luna, 2012; Tavarone, 2016, Vazquez, 2019; entre otros).

Si bien existen contribuciones locales tempranas en tafonomía forense (v.g. Mendonça, 1984-1985; Nasti, 1984, 1986), no es hasta años recientes que se desarrolló una aproximación sistemática a las etapas de descomposición cadavérica y las variables involucradas en la estimación del intervalo postmortem (IPM; Mansegosa, 2020; Nasti, 2017, 2019, 2020; Zanetti, 2019). A pesar de esto, el tema sigue siendo complejo para la antropología forense, ya que inferir el IPM en ejemplares esqueléticos, implica tomar en consideración la interacción de muchas variables, lo que contribuye frecuentemente a la multiplicidad de conclusiones sobre un mismo fenómeno (Haglund y Sorg, 1997; Sledzik, 1998; Megyesi, 2005; Moffatt, 2015). En este contexto, el objetivo del trabajo es aplicar variables de la tafonomía forense a un caso médico-legal particular, a partir de la

Nasti, A.; Diaz, I.A.; Echandi, F. (2021). *Tafonomía forense aplicada a la resolución de problemas médico-legales en Argentina: el caso de los restos humanos de la laguna "Falsa Chela", Patagonia meridional*. *Rev Mex Med Forense*, 6(2):73-101-. DOI: <https://doi.org/10.25009/revmedforense.v6i2.2924>

identificación de las alteraciones macroestructurales que afectaron restos esqueléticos contemporáneos, hallados en un área de clima árido a semi-árido de Patagonia meridional.

Para esto, se someterá a prueba la ecuación de regresión lineal de Megyesi *et al.*, 2005 y Myburgh, 2013, además de la secuencia de desarticulación de Haglund *et al.*, 1989, con el objetivo de inferir el Intervalo Postmortem.

La integración de resultados interdisciplinarios proporcionó información sobre como habrían operado determinados agentes y procesos tafonómicos en un entorno de aridez-semiaridez, a lo largo de una secuencia temporal continua, bajo la cual el cuerpo estuvo sometido a condiciones climáticas adversas.

ÁREA DE HALLAZGO Y CARACTERÍSTICAS AMBIENTALES

El clima de Patagonia está principalmente regido por vientos procedentes del oeste (Paruelo, 1998; Prohaska, 1976). La cordillera de los Andes constituye la barrera geográfica principal, que genera un marcado gradiente longitudinal en las precipitaciones (Ariztegui, 2014). En particular, la provincia de Santa Cruz posee dos sectores geomorfológicos distintos, un sector cordillerano, con altitudes que llegan a los 3554 msnm (Cerro Fitz Roy), y otro oriental o de meseta, cuyas cotas gradúan acompañando a las de la faja cordillerana hasta rematar en la costa. Del mismo modo, los pastizales naturales de Patagonia meridional cubren una gran diversidad de ambientes, determinados por el clima y el suelo. También existen diferencias de acuerdo al origen geológico del sustrato que dio lugar al suelo (Oliva, 2001).

A escala regional existen fuertes gradientes climáticos, con disminución de las precipitaciones de oeste a este y de sur a norte (Agosta, 2015). En cambio, la meseta central donde se localiza el sitio de estudio (Figura 1), es una extensa y diversa región en el centro-norte de Santa Cruz, que se presenta como una estepa de arbustos de baja estatura y de escasa cobertura vegetal (alrededor de 20 a 30%), con arbustos de porte mayor, que siguen las líneas de escorrentía, y grandes áreas cubiertas de pavimento de erosión en un relieve plano, de llanuras aluviales compuestas por rodados patagónicos y mesetas sedimentarias (Oliva, 2001).

Nasti, A.; Diaz, I.A.; Echandi, F. (2021). *Tafonomía forense aplicada a la resolución de problemas médico-legales en Argentina: el caso de los restos humanos de la laguna "Falsa Chela", Patagonia meridional*. *Rev Mex Med Forense*, 6(2):73-101-. DOI: <https://doi.org/10.25009/revmedforense.v6i2.2924>

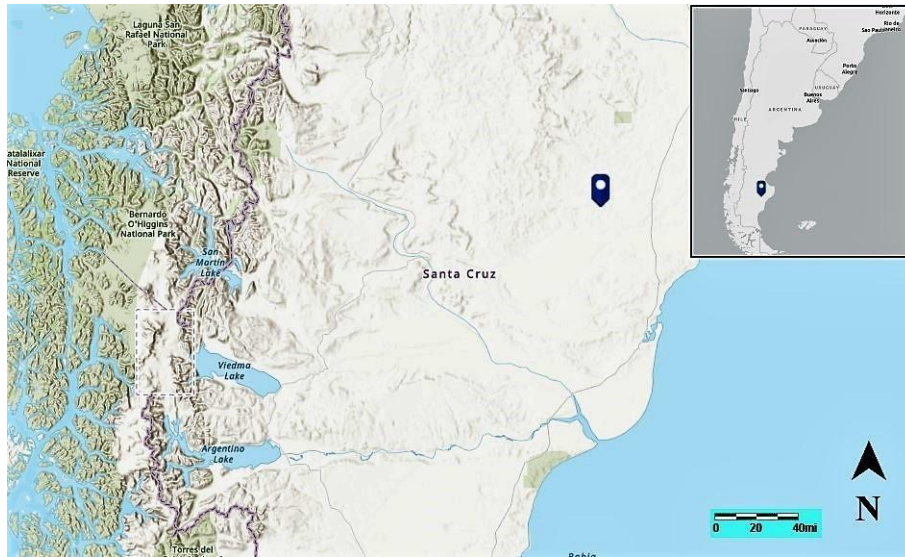


Figura 1. Meseta Central de Santa Cruz, con el sitio de hallazgo.

A pesar de las bajas temperaturas características del clima de Patagonia meridional, las tasas de evaporación directa de la superficie del suelo pueden ser altas en primavera y verano, cuando los días son más largos, la radiación y el viento fuertes y la humedad relativa baja (Oliva, 2017).

La mayor parte del área está cubierta por estepas subarbusivas dominadas por *Nassauvia glomerulosa* (colapiche), un arbusto rastrero (Oliva, 2001). Asimismo, los coirones amargos, *Stipa speciosa* y *Stipa neai* (coirón pluma), son importantes en áreas poco degradadas del suelo (León, 1998). En cuanto a la fauna, entre las aves rapaces se encuentran: el águila mora (*Geranoatus melanoleucus*), el gavilán (*Circus cinereus*), el aguilucho de cabeza negra (*Buteo albicaudatus*); el carancho (*Caraca plancus*). Los mamíferos predominantes son la comadreja patagónica (*Lestodelphis halli*), el zorrino patagónico (*Conepatus humboldti*), el gato del pajonal (*Leopardus colocolo*), el gato montés común (*Oncifelis geoffroy*), el puma (*Puma concolor*), el zorro colorado patagónico (*Lycalopex culpaeus magellanicus*), zorro gris (*Dusicyon sp*), y el hurón menor (*Galictis cuja*), entre otros (Parera, 2002).

MATERIALES Y MÉTODOS

En octubre de 2019, un grupo de biólogos de la minera Cerro Vanguardia (Departamento Magallanes, Santa Cruz) realizaba un monitoreo ambiental dentro del predio, cuando encontraron restos humanos dispersos sobre el margen de una laguna, localizando seguidamente restos de un torso y miembros inferiores semi sumergidos (0,70m) de la superficie y a escasa distancia del borde de una de las lagunas ubicada a 6 km del obrador, entre la ruta provincial 87 y el yacimiento minero (Figura 2).

Nasti, A.; Diaz, I.A.; Echandi, F. (2021). *Tafonomía forense aplicada a la resolución de problemas médico-legales en Argentina: el caso de los restos humanos de la laguna "Falsa Chela", Patagonia meridional*. *Rev Mex Med Forense*, 6(2):73-101-. DOI: <https://doi.org/10.25009/revmedforense.v6i2.2924>

Al momento del hallazgo, se determinó que parte del esqueleto axial y apendicular se encontraban articulados, pero el cráneo y una de las extremidades superiores, se hallaban desarticuladas y dispersas en sectores apartados a varios metros del esqueleto axial.

La laguna en cuestión, se localiza sobre una depresión de carácter natural que acumula agua de forma estacional (principalmente durante el invierno), cuando las precipitaciones son mayores y la radiación solar es menor. En cambio, durante los periodos estivales, tiende a disminuir considerablemente su tamaño o incluso secarse. Sin embargo, desde el año 2015, la laguna contiene agua en estado permanente, principalmente por el efecto del *dewatering* (drenaje de las aguas subterráneas) realizado por la minera. Esto se ha traducido en una reducción de la costa en más de 80 m.




Figura 2. Sitio y lugar de hallazgo del cuerpo.

A partir del acceso al informe forense, se estableció que en el lugar del hallazgo se hizo presente el equipo de la División de Criminalística de la localidad Puerto San Julián, y un equipo de buzos tácticos del cuerpo de bomberos de la policía provincial. Luego de realizar las pericias de campo, se trasladaron los restos a dependencias de la Oficina Pericial de Río Gallegos para los correspondientes análisis. Posteriormente, a partir del examen forense se determinó la ausencia del tórax, la extremidad superior izquierda (con parte de la cintura escapular), y las vértebras cervicales. Finalmente, a partir de los datos pre mortem aportados por la Fiscalía, y estudios genéticos se estableció el IPM determinando la identidad de la víctima.

Uno de los objetivos de este estudio está orientado a evaluar la secuencia de desarticulación según el criterio aportado por Haglund *et al.* (1989). Estos autores propusieron la construcción de una escala entre 0 y 4, donde cada fase indica mayor desarticulación y menor representación de elementos anatómicos. La etapa 0 se describe como la eliminación de tejido blando sin desarticulación y representación completa de elementos anatómicos. Aun así, este estadio puede asociarse en ciertas ocasiones con la ausencia de manos y pies por causa de la acción de pequeños carroñeros como los roedores. La etapa 1 involucra la destrucción del tórax, caracterizado por la ausencia del esternón y el daño a los sectores mediales y distales de las costillas, acompañado de la evisceración y eliminación de una o ambas extremidades superiores, incluyendo escápulas y la separación parcial o completa de las clavículas. La etapa 2 se caracteriza por la total o parcial eliminación de las extremidades inferiores. La etapa 3 se describe como una desarticulación completa con excepción de segmentos de columna vertebral aun articulados. Finalmente, la etapa 4 estaría mayormente representada por la desarticulación total y la dispersión de los restos, con presencia del cráneo y elementos esqueléticos fragmentados.

Según Haglund y colaboradores (1989), los casos se describen como atípicos si los huesos recuperados o dañados no se corresponden con la secuencia de desarticulación esperada. En este sentido, un caso atípico sería aquel en el que el cráneo y las vértebras son carroñados y esparcidos primero en lugar de últimos. A los fines de este trabajo, y para facilitar la comparación con secuencias publicadas en la literatura, se seleccionaron los estadios cronológicos de Cantú (2014) para inferir el intervalo postmortem: a) desde 1 día hasta 1 mes; b) desde 1 mes a 8 meses; c) desde 8 meses hasta 2 años; y d) > 2 años.

Con el objetivo de corroborar el IPM en base a otras variables, se utilizó la ecuación de regresión de Megyesi *et al.* (2005), y para ello se obtuvieron datos de registros en grados centígrados de temperatura relativa (máxima y mínima diaria durante las 24 hs.), a lo largo de los años 2018 y 2019, proporcionados por la estación meteorológica de la minera de Cerro Vanguardia. Para estimar el IPM en base a la ecuación de regresión lineal de Megyesi *et al.* (2005), es necesario identificar los cambios en las diferentes etapas del proceso de descomposición y cuantificar las diferencias.

Si bien existen varios sistemas de cuantificación y clasificación de los indicadores de descomposición (Grassberger y Frank, 2004; Haglund y Sorg, 1997), el método de cuantificación utilizado en este trabajo se basa en un puntaje corporal total o *total body score* (TBS), que se ha utilizado en los últimos años como índice para calcular el IPM en cadáveres humanos y porcinos (ver Iqbal *et al.*, 2018; Ceciliason, 2020; Marhoff *et al.*, 2015; Nawrocka *et al.*, 2016; Vass, 2011). El TBS es una medida que cuantifica el cambio macroscópico de la descomposición, dividiendo el cuerpo en tres regiones (cabeza, cuello, tronco y extremidades) y utiliza una escala para asignar un número a cada fase de descomposición.

Para medir la variación en la tasa de descomposición, Megyesi y colaboradores (2005) desarrollaron un método basado en la acumulación de grados por día o *accumulated degree-days* (ADD), que permite estimar la descomposición del cuerpo a través del tiempo dependiendo de la temperatura. Entonces, utilizando la puntuación final del TBS para un cadáver, e insertando el resultado en la fórmula de regresión logarítmica: $\text{Log}_{10}\text{ADD} = (0.073 \times \text{TBS} + 1.135 \pm 388.16)$ se obtiene una derivación que se interpreta como promedio de grados centígrados acumulados por día, donde $\text{ADD} = \frac{1}{4} \text{PMI (días)} \times \text{temperatura (}^{\circ}\text{C)}$. La ADD mide la energía que se introduce en un sistema como temperatura acumulada a través del tiempo y esa proporción de energía térmica se extrapola a un cuerpo, esperando la misma cantidad de reacción (descomposición). El resultado de la ecuación se extrapola regresivamente a partir del día en que se encuentra el cuerpo hasta obtener una fecha calendario (Myburgh, 2013).

Tanto Megyesi *et al.* (2005), como Vass (2011) y Myburgh (2013) presentan ecuaciones que permiten la utilización de promedios de lecturas de temperatura para el área local que se quiere evaluar. Por ejemplo, en el primer trabajo mencionado, derivaron la fórmula mediante el estudio de 66 casos de descomposición de cadáveres en diferentes áreas de los Estados Unidos. El resultado alcanzado de esta ecuación proporciona el número previsto de ADD necesarios para que el cadáver en cuestión alcance el TBS asignado por el examinador. Tales lecturas, tratan de eliminar el uso de valores residuales y así crear una fórmula de uso universal. Sin embargo, el principal problema que limita su aplicación es que las variables medioambientales tienen características locales por lo que, por el momento, los ensayos experimentales dependen de ese factor para obtener resultados significativos (Moffat, 2015).

Finalmente, los análisis cuantitativos de este trabajo fueron tratados a través del paquete estadístico *XLStat 0.15*, mientras que los mapas de dispersión fueron realizados mediante *Map Maker*. También se utilizaron imágenes satelitales históricas proporcionadas por el satélite *Centinel* mediante la plataforma *Landviewer Explorer*. Con el objeto de obtener los registros de temperatura (máxima y mínima diaria x 24 horas) en grados centígrados a lo largo del año 2018 y 2019 se accedió a los datos registrados por la estación meteorológica de la Minera de Cerro Vanguardia, Marca *Vaisala* modelo 110 automática (Lat.-48.385200, Long. -68.262983).

RESULTADOS

Se sabe que la presencia de carroñeros no solo afecta la descomposición del cuerpo, sino que tiene implicancias en la secuencia en la que diferentes áreas del mismo son desarticuladas y dispersadas (Lyman, 1994; Sincerbox y DiGangi, 2018). Por lo general, el carroñeo por parte de cánidos sobre tejidos blandos produce marcas desiguales, crenuladas y surcos en forma de V (Buschmann *et al.*, 2011; Young, 2017). Sin embargo, el daño de cánidos sobre tejido blando también puede imitar marcas similares a aquellas realizadas por un objeto filoso (Tsokos y Schulz, 1999).

Por ejemplo, Buschmann *et al.* (2011) registraron casos de carroñeo por parte de perros de raza ovejero alemán que resultaron en decapitación. En general, las articulaciones más persistentes de un cuerpo humano incluyen aquellas que soportan más peso, como la articulación de los miembros inferiores o las vértebras lumbares (Duday, 2011). Por el contrario, áreas como las vértebras cervicales y las escápulas se descomponen a un ritmo más rápido y, por lo tanto, se desarticularían más tempranamente y con más facilidad que otras uniones más persistentes (Duday, 2011).

Haglund *et al.* (1989) indican que ciertos elementos esqueléticos se encuentran a menudo en asociación entre sí, incluyendo la cabeza con la primera y segunda vértebra cervical; la caja torácica con algunas vértebras cervicales y torácicas (incluyendo el esternón); las escápulas y las extremidades superiores; y las vértebras lumbares, junto a la pelvis y las extremidades inferiores, particularmente la tibia y el peroné.

En este sentido, el esqueleto de la laguna se presenta incompleto. Se observó la ausencia del miembro superior izquierdo (así como la escápula de la misma lateralidad). También faltan las vértebras desde la segunda cervical a la octava torácica (C2 a T8). Asimismo, se destaca la ausencia de la caja torácica (costillas y esternón), y las falanges del brazo y pie derecho, no así del pie izquierdo que aún conservaba el calzado (Figura 3).

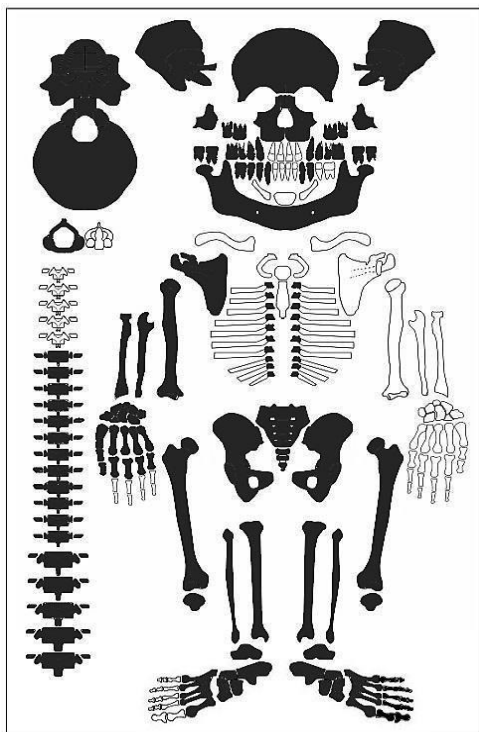


Figura 3. Partes anatómicas presentes en el esqueleto de la laguna.

En el esqueleto analizado aquí, el cráneo presenta hoyos en el hueso nasal, así como un extenso crenulado en la cresta iliaca izquierda, con importantes perforaciones. El lado derecho de la pelvis está menos alterado, con presencia de orificios y surcos. La extremidad superior derecha tiene el mayor daño. En este sentido, la escápula muestra marcas de surcos en el acromion y coracoides, así como en la zona de la fosa subescapular. Las vértebras también muestran surcos en los cuerpos vertebrales y perforaciones en los procesos transversos. Las costillas solo están presentes en las porciones proximales, y articuladas en las últimas vertebrales torácicas, donde se observan perforaciones y crenulados en los extremos.

La clavícula presenta surcos en los extremos medial y lateral. Finalmente, las falanges de la mano derecha presentan perforaciones y crenulados, lo mismo que las falanges del pie derecho (Figura 4). La Figura 5 muestra las partes esqueléticas presentes y el porcentaje de las huellas sobre el total de su superficie. Se puede observar que el esqueleto apendicular, vertebrales y costillas son los elementos más comprometidos.

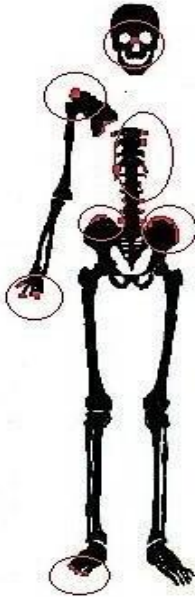

Figura 4. Esqueleto de la Laguna donde se posicionan las principales huellas de carroñeros.

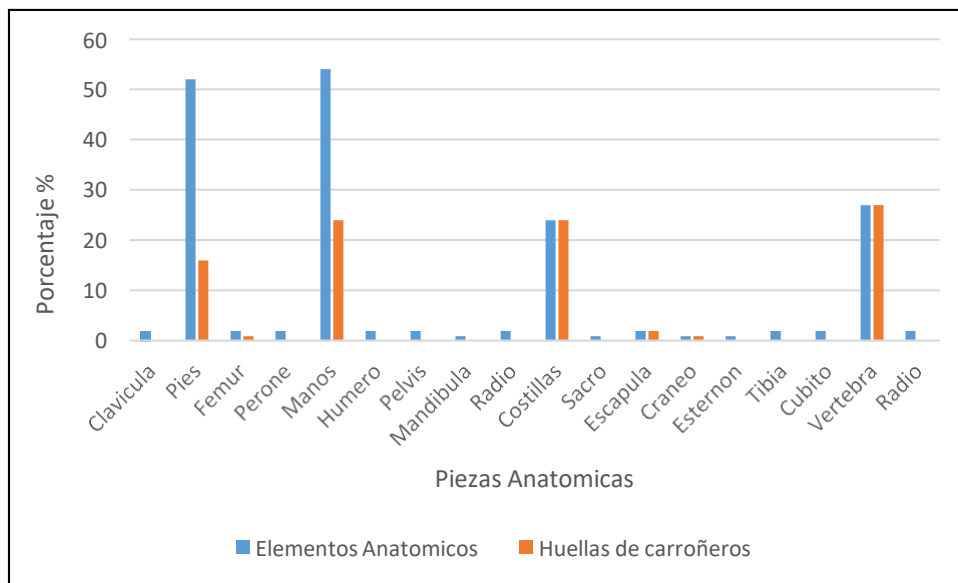


Figura 5. Porcentaje de huellas de carroñeo sobre los huesos

Según Binford (1981), los principales tipos de marcas que dejan los cánidos son hoyos (*pits*), perforaciones (*punctures*), crenulados (*scores*) y surcos (*furrows*). Las marcas más comunes son causadas por arrancar la carne de los huesos, masticar huesos largos para extraer más carne y grasa, y recoger y lamer los extremos de los huesos largos para acceder a la

médula ósea (Lyman, 1994; Klippel y Synstelién, 2007). El tipo más común de daño por carnívoro, es el surco que se genera con la acción repetida de la mandíbula sobre el tejido óseo relativamente esponjoso. El surco a menudo resulta en un "agujero" en el hueso donde se ha sacado el tejido blando. Las perforaciones son más comunes durante la acción de masticar y roer el hueso en lugar de comer y tirar de la carne del esqueleto (Figura 6). Los restos con marcas de perforaciones son más probables que se encuentren en huesos que han sido dispersos y arrastrados lejos de la posición original.

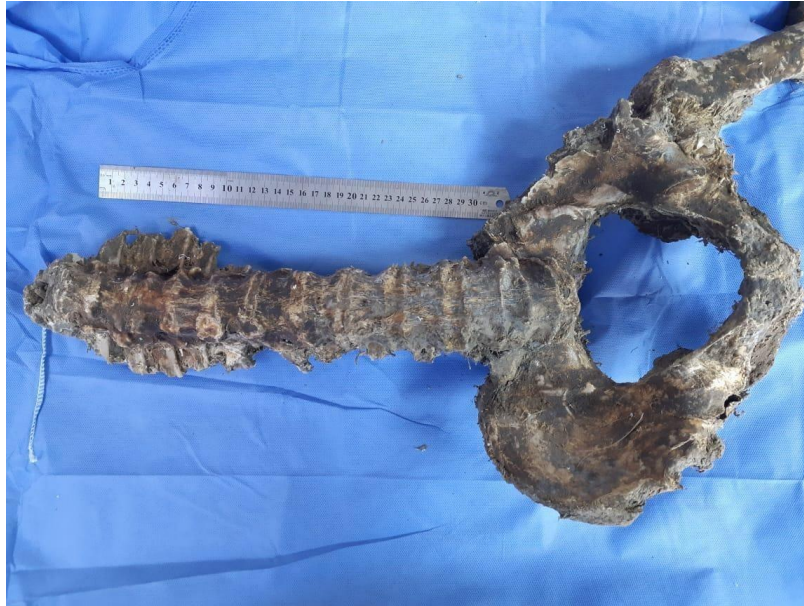

Figura 6. Perforaciones, crenulados y surcos en vértebras lumbares y pelvis del esqueleto de la laguna. Columna vertebral: el carroñeo intenso deja con frecuencia los procesos transversos y espinosos mordisqueados con bordes destruidos (Haglund *et al.*, 1988: 987).

Si comparamos la secuencia de desarticulación del esqueleto de la laguna con el modelo de Haglund *et al.* (1989; Figura 7), advertimos que la secuencia se ajusta al modelo (primero manos y pies, siguiendo por el esternón y costillas, y por último el miembro superior). Sin embargo, en el esqueleto de la laguna, las vértebras lumbares están aún articuladas con la cintura pélvica pero no así el cráneo. La Figura 8 expone el porcentual de supervivencia de las diferentes partes anatómicas del esqueleto, donde se aprecia nuevamente el esquema mencionado para la secuencia de desarticulación por canidos. En efecto, allí vemos que las piezas anatómicas que tienen menos de un 50% de representación, constituyen los primeros 4 estadios de desarticulación. En este sentido, el porcentaje de elementos óseos recuperados para el esqueleto mencionado varió del 100% al 0%, recuperándose aproximadamente el 56% de los elementos después de 561 días de IPM.

Nasti, A.; Diaz, I.A.; Echandi, F. (2021). *Tafonomía forense aplicada a la resolución de problemas médico-legales en Argentina: el caso de los restos humanos de la laguna "Falsa Chela", Patagonia meridional. Rev Mex Med Forense, 6(2):73-101-. DOI: <https://doi.org/10.25009/revmedforense.v6i2.2924>*

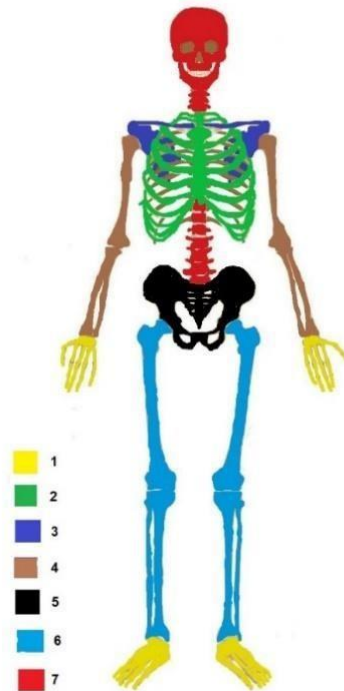


Figura 7. Representación visual de la secuencia de desarticulación por carroñeo animal sobre partes anatómicas (según Haglund *et al.*, 1989; modificada por Atilio Nasti).

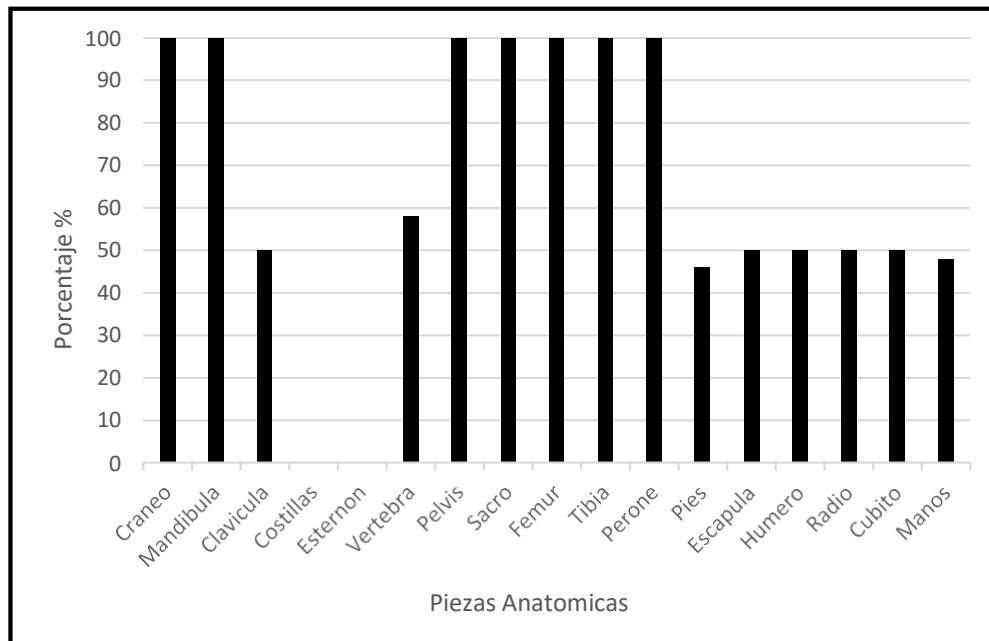


Figura 8. Porcentual de supervivencia para los restos del esqueleto de la Laguna

Cantú (2014) ha observado la acción de zorros en el desierto del Suroeste de Estados Unidos sobre 42 casos forenses y ha establecido una correlación temporal para cada una de las etapas. En la etapa 1 de desarticulación del modelo de Haglund *et al.* (1989) interesa mayormente la caja torácica y los miembros superiores, en asociación clara a un IPM entre un día y un mes. Para el caso desarrollado en este trabajo, es interesante observar que el miembro inferior derecho estaba ya desarticulado al momento del hallazgo, por lo que estimamos que la etapa que mayor se ajusta es el inicio del estadio 2 de dicho modelo, el cual involucra a las extremidades inferiores, que pueden estar "*total o parcialmente separadas o removidas*" (Haglund *et al.*, 1989: 589). En términos de Cantú (2014), daría un IPM entre dos a ocho meses, pero en el caso del esqueleto de la laguna, solo habría comenzado la desarticulación de la extremidad inferior derecha, lo que podría indicar, en principio, un lapso inferior a ocho meses. Por último, como se menciona más arriba, se halló el cráneo desarticulado, lo que constituye un caso atípico en esta secuencia.

Para inferir el IPM utilizando otra variable, es necesario obtener la Temperatura Acumulada Diaria (ADD), y acordar un TBS, es decir cuantificar el estado de descomposición del cuerpo. Los restos de la laguna presentan en algunas de sus partes anatómicas, signos de tejidos blandos secos, sobre todo en el esqueleto apendicular (v.g. tibia, peroné, tarsos, metatarsos y falanges) y en porciones del antebrazo derecho (v.g. radio, cubito, carpo, metacarpo y falanges). De acuerdo a la graduación de Megyesi *et al.* (2005), el TBS sería de 31. Esto significaría un resultado de la ecuación de regresión de 5370 ADD. Si realizamos una extrapolación regresiva del calendario desde el día en que se encontraron los restos (25 de octubre de 2019), veremos que el resultado de la ecuación se detiene el día 24 de marzo de 2018. Según el expediente judicial, la víctima fue vista por última vez el 9 de abril de 2018, lo que hace un total de 561 días de IPM. De acuerdo a la ecuación de regresión de Megyesi *et al.* (2005) el IPM es de 577 días, esto da un margen de error del 3%.

DISCUSIÓN

Estimamos que en el caso presentado en este trabajo, no hubo presencia activa de canidos domésticos, sino probablemente carroñeros de pequeño tamaño como el zorro (*Pseudalopex sp.*). Aunque el patrón de distribución anatómica de las marcas es similar entre ambos predadores, la escasa destrucción del esqueleto en su conjunto y el tamaño de las marcas, sugieren la acción de carroñeros de pequeño porte (Lyman 1985). En este sentido, Pardiñas *et al.* (2017) informan que Patagonia meridional sostiene una baja densidad poblacional de carnívoros (Índice Kilométrico de Abundancia, IKA de 0,007) lo que apoyaría la hipótesis de que la acción sobre el esqueleto de la laguna por carroñeros no fue significativa. A esto podemos sumar que la víctima estaba vestida, y luego sus restos fueron cubiertos por agua. No obstante, según Haglund *et al.* (1989), la primera etapa de desarticulación (cara, cuello, tórax) se da en los primeros dos meses de IPM.

Bright (2011), señaló que la secuencia de desarticulación propuesta por Haglund *et al.* (1989) se basaba principalmente en restos de canidos, entre estos, los zorros, que al ser animales solitarios, pueden dar lugar a un patrón distinto al de los perros, lobos o coyotes, que actúan en manadas. Estos, luego de interesarse en las partes blandas de un cadáver (incluyendo la mucosa nasal), muerden las extremidades, principalmente la articulación húmero-escápula, y el cuello a la altura del axis, lo que resulta en una separación del cráneo, que permanece unido al atlas (Borrero 1988; Borrero y Martín 1996). Young (2017) y Young y colaboradores (2014a, 2014b, 2015), han observado que los zorros, desde un primer momento, intentan desplazar los restos animales, o parte de ellos, a una zona donde se sientan más protegidos. Normalmente empiezan a carroñear el cuerpo por la parte distal de las extremidades posteriores, para pasar a continuación a las anteriores. Con el tiempo, a partir de múltiples visitas, la parte del cuerpo afectada por la actividad del zorro irá aumentando al igual que el número de restos esqueléticos no recuperados. En estos casos, para restos humanos, las falanges de los pies serían los primeros huesos en verse afectados (Galloway, 1997; Lloveras *et al.*, 2016).

En regiones áridas de Patagonia meridional, ciertas aves ocasionalmente son carroñeros primarios (alternándose con los zorros), dejando marcas en los restos óseos en forma de arañazos o picados (Pharr 2014; Reeves 2009). Las marcas de las aves carroñeras, como el carancho (*Polyborus*) se pueden observar en áreas de hueso delgado como las órbitas y fosas nasales, produciendo huellas de forma triangular. Asimismo, el tironeo que ejercen sobre el tejido de un cráneo, suele producir el transporte del mismo a más de 10 metros (Borrero 1988).

Luego de cierto tiempo, cuando se produce la desecación natural de los tejidos, los olores fuertes dejan de liberarse, y quedan atrapados bajo la capa deshidratada de tejidos blandos. La ausencia de olores emitidos dificulta que los carroñeros detecten restos momificados. Debido a los efectos de la momificación natural en regiones desérticas como Arizona, Galloway (1997) observó que ciertos carroñeros a menudo evitan alimentarse de un cuerpo hasta las últimas etapas de la esqueletización.

El patrón de dispersión de restos óseos sugerido por Galloway (1997) es diferente de los patrones observados en regiones más templadas, como el noroeste del Pacífico (Haglund *et al.*, 1989). En Patagonia continental, los efectos de la momificación y la baja densidad de población pueden alterar las formas en que los animales dispersan un cuerpo (Martin 2020). La Figura 9 muestra un esquema del lugar de hallazgo el 25 de octubre de 2019. El área de dispersión ronda los 208 m², con un desplazamiento lineal máximo de 23 m. entre el cráneo (evidencia 06) y el miembro superior izquierdo (evidencia 04). Como en parte se adelantó, el esqueleto axial y apendicular inferiores se encontraron a 3 m. del borde de la laguna y a una profundidad de 0,34 m., mientras que el cráneo se situaba a 0,70 m. de profundidad y a una distancia de los restos poscraneales de 11,50 m. y a 5,56 m. de la orilla. Probablemente, las diferentes partes anatómicas fueron arrastradas del área considerada como de depositación

Nasti, A.; Diaz, I.A.; Echandi, F. (2021). *Tafonomía forense aplicada a la resolución de problemas médico-legales en Argentina: el caso de los restos humanos de la laguna "Falsa Chela", Patagonia meridional. Rev Mex Med Forense, 6(2):73-101-. DOI: <https://doi.org/10.25009/revmedforense.v6i2.2924>*

primaria del cuerpo, hacia la zona exterior (SW, NW) del borde de la laguna donde se hallaron sus pertenencias y el miembro superior derecho.

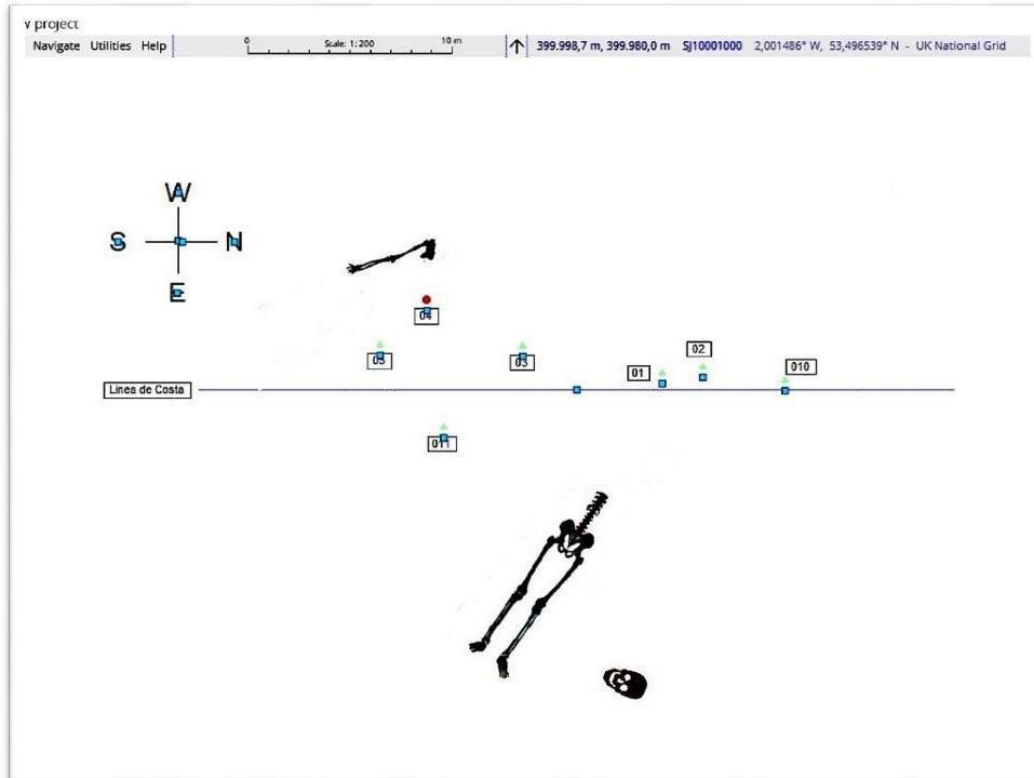


Figura 9. Esquema de los elementos relevados asociados al esqueleto de la laguna. Referencias: 01, 05, 08, 09, 010, 011: Prendas; 02: Reloj; 03: Linterna; 04 miembro superior izquierdo; 06: cráneo, 07: esqueleto poscraneal.

En cuanto a la laguna en cuestión, los informes geológicos y las imágenes satelitales, muestran un régimen irregular del espejo de agua. Un análisis de la serie de imágenes satelitales históricas disponibles (Figuras 10 y 11), nos indican un régimen variable, con crecientes y decrecientes, alcanzando su nivel más bajo entre mayo y agosto. A partir del mes de octubre de 2019, el espejo de agua comienza a crecer nuevamente hasta su estado actual al momento del hallazgo de los restos en octubre de 2019.

Nasti, A.; Diaz, I.A.; Echandi, F. (2021). *Tafonomía forense aplicada a la resolución de problemas médico-legales en Argentina: el caso de los restos humanos de la laguna "Falsa Chela", Patagonia meridional*. *Rev Mex Med Forense*, 6(2):73-101-. DOI: <https://doi.org/10.25009/revmedforense.v6i2.2924>

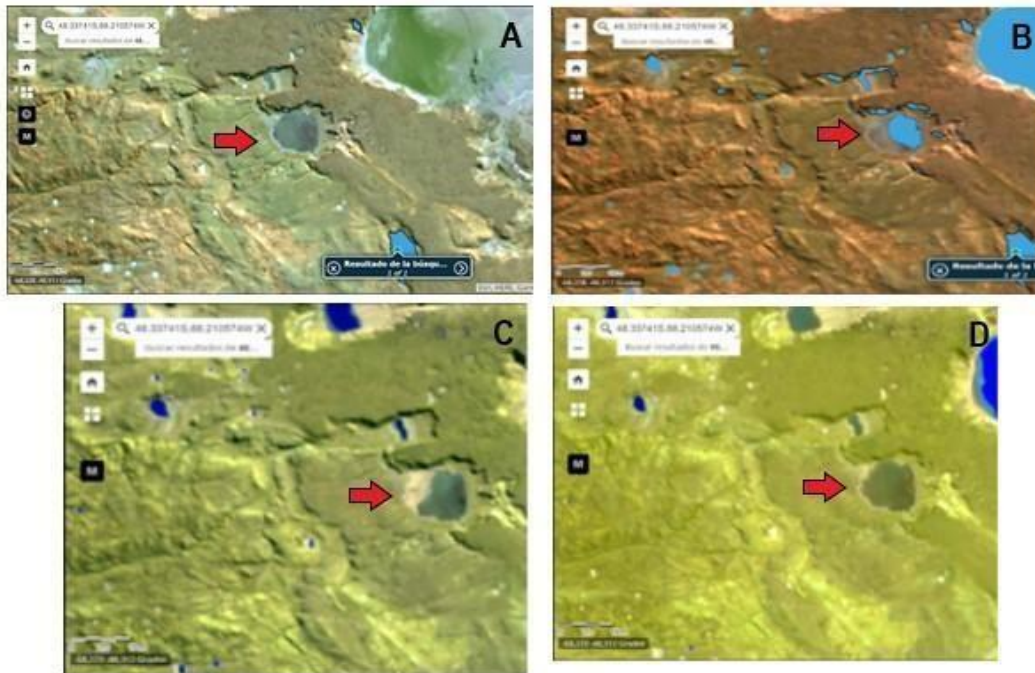


Figura 10. Imágenes infrarrojas de la laguna denominada Falsa Chela durante el año 2018: **A)** abril; **B)** mayo; **C)** agosto; **D)** octubre. Imágenes del satélite LANDSAT 8. *Land Viewer Explorer EOS (Earth Observing System)*. La flecha roja señala la laguna.




Figura 11. Imagen infrarroja del lugar de hallazgo del esqueleto de la laguna. La imagen corresponde al 24 de octubre de 2019. Imágenes del satélite SENTINEL 2. *Land Viewer Explorer EOS (Earth Observing System)*. Punto rojo indica hallazgo de los restos.

Basado en los datos anteriormente expuestos, es posible que los restos se hayan depositado a principios de abril de 2018 sobre la costa de la laguna. A partir de ese momento el cuerpo quedo expuesto y fue carroñado y desarticulado parcialmente hasta ser cubierto por el agua, posiblemente, entre los meses de septiembre y octubre de 2018. Esta información se desprende de las imágenes satelitales y del régimen de precipitaciones en la zona (Figura 12). Esta hipótesis apoyaría la evidencia del escaso carroñeo, desarticulación y dispersión esquelética a lo largo de 561 días de IPM.

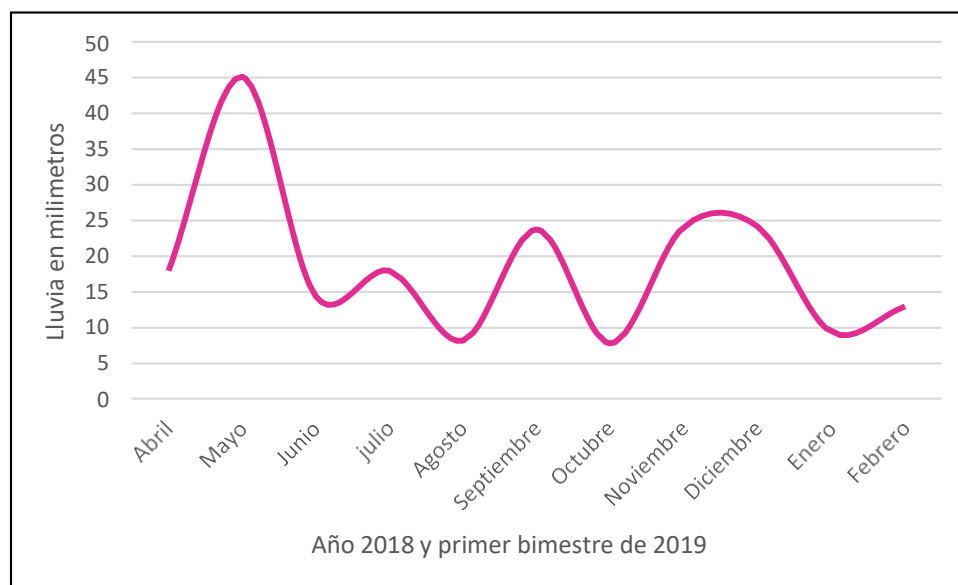


Figura 12. Cantidad de lluvia en mm a lo largo del año 2018 en la zona de la laguna “Falsa Chela”. En septiembre y noviembre aumentan los promedios de precipitaciones.

CONCLUSIONES

En el modelo de Haglund *et al.* (1989), la estimación del IPM sobre 30 casos contribuye a desempeñar un papel crítico en la asignación de la secuencia de desarticulación en contextos forenses. Por su parte, los estudios de Kjørlién *et al.* (2009) en Canadá, así como los aportes de Hill (1978, 1984) y Toots (1965), terminan de validar la secuenciación de dispersión y desarticulación propuesta por dichos autores, e identifican un patrón de dispersión no aleatorio. O'Brien y colaboradores (2010), así como Manheim *et al.* (2006), estudiaron los patrones de dispersión en Australia para determinar el efecto de los diferentes nichos ecológicos sobre el comportamiento de los carroñeros. Esto lleva a remarcar la necesidad de tener en cuenta la disponibilidad de fuentes alimenticias del entorno, así como

la competencia, los requisitos proteicos y las condiciones ambientales que afectan la estrategia de acceso y modificación de los recursos (Sincerbox y DiGangi, 2018).

Tomando estos argumentos en consideración, podemos concluir que:

- a) la secuencia de desarticulación del esqueleto de la laguna, se ajusta en su mayoría al modelo de Haglund *et al.* (1989), excepto la desarticulación del cráneo junto a las cervicales. Sin embargo, según lo esperado, un IPM de 571 días debería mostrar más alteración, y probablemente más dispersión. Es muy posible que el cuerpo haya estado a la intemperie, en una zona seca del margen de la laguna, por un periodo mínimo estimado de dos meses, y accesible a los carroñeros, principalmente cánidos de pequeño tamaño como el zorro.
- b) no se puede descartar la presencia de aves carroñeras, roedores o perros domésticos (*Cannis familiaris*). Si bien esta última especie está dentro del rango de movilidad de la minera (6 km), se esperaría una mayor destrucción y dispersión del esqueleto en caso de su intervención (Gittleman y Harvey, 1982; Mansegosa *et al.*, 2020). En general, las articulaciones más persistentes de un cuerpo incluyen uniones que soportan mucho peso, como la articulación de la rodilla o las vértebras lumbares, que serían más difíciles de desarticular para un zorro, sobre todo en un estadio previo a la descomposición avanzada (Duday, 2011). Por el contrario, áreas como las vértebras cervicales y las escápulas se descomponen a un ritmo más rápido y, por lo tanto, suelen desarticularse en una etapa anterior y con mayor facilidad que otras articulaciones resistentes (Duday, 2011). Esto facilitaría la intervención y modificación de tales partes anatómicas por parte de un cánido como el zorro (Mansegosa *et al.*, 2014). Además, debemos tener en cuenta que el cuerpo inicialmente estuvo expuesto en los primeros meses de 2018 a bajas temperaturas (con una media de 8 °C entre abril y octubre), lo que contribuyó a su deshidratación y estado de esqueletización.
- c) el crecimiento significativo del espejo de agua de la laguna a partir de octubre de 2018 (*i. e.* 6 meses de IPM), nos sugiere que los restos fueron cubiertos por 40 cm. de agua cuando ya habían comenzado a ser carroñados. Esto permitió crear una barrera que interrumpió el acceso a los restos de los depredadores. También, algunos aspectos ambientales contribuyeron al mantenimiento de las características del esqueleto una vez sumergido. Se analizó el nivel de pH del agua de la laguna, y arrojó resultados entre 6,8 a 7,4 (valor neutro), con una alcalinidad total significativa de 108 m/l. La nula movilidad del agua y la temperatura promedio entre 7 y 10 °C, contribuyó a la conservación de las características que ya presentaban los restos. Finalmente, la ausencia de adipocira sugiere que la mayor parte del tiempo de descomposición se realizó fuera del agua (Hamilton y Green, 2017; Seet, 2005).
- d) La utilización de ecuaciones en base a la ADD podría ser una metodología auxiliar para determinar el IPM cuando no se disponen inmediatamente de datos antemortem. En el caso que nos ocupa la descomposición máxima alcanzada por el esqueleto fue producida a la intemperie, por lo que la cuantificación del ADD se realizó para restos

Nasti, A.; Diaz, I.A.; Echandi, F. (2021). *Tafonomía forense aplicada a la resolución de problemas médico-legales en Argentina: el caso de los restos humanos de la laguna "Falsa Chela", Patagonia meridional. Rev Mex Med Forense, 6(2):73-101. DOI: <https://doi.org/10.25009/revmedforense.v6i2.2924>*

expuestos a la superficie. Una comparación entre los restos sumergidos y el miembro superior derecho, no arrojaron diferencias en el estado de descomposición.

A pesar que este trabajo está enfocado en un caso específico de Patagonia, la mayoría de las observaciones realizadas son importantes para abordar las investigaciones forenses y escenas del crimen en general. Inferir el IPM de restos esqueletizados es un verdadero desafío para los peritos y criminalistas, así como la observación y recuperación en terreno de datos de índole arqueológica y ecológica, muy importantes para la interpretación del contexto forense. Los métodos procedentes de la tafonomía forense pueden ser utilizados al inicio de una investigación penal, mientras se esperan resultados que dependan de otras técnicas analíticas. En este sentido la ecuación de regresión lineal de Megyesi *et al.* (2005), la secuencia de desarticulación de Haglund *et al.* (1989), y la incorporación de información paleoecología, demuestran que constituyen una alternativa útil que merece ser puesta en práctica lo más pronto posible.

REFERENCIAS

1. Acosta, A. (1997). Tafonomía de restos óseos humanos del norte de la provincia de Buenos Aires. En *Actas de las II Jornadas Chivilcoyanas en Ciencias Sociales y Naturales*. Centro de Estudios en Ciencias Sociales y Naturales, Chivilcoy.
2. Agosta, E., Compagnucci, R. y Ariztegui, D. (2015). Precipitation linked to Atlantic moisture transport: clues to interpret Patagonian palaeoclimate. *Climate Research*, 62, 219-240.
3. Ariztegui, D., Gilli, A., Anselmetti, F. S. y Markgraf, V. (2014). Limnogeología del Lago Cardiel y la reconstrucción de cambios ambientales desde el Pleistoceno tardío. En Goñi, R., Belardi, J. B., Cassiodoro, G., y Re, A. (Eds.), *Arqueología de las cuencas de los lagos Cardiel y Strobel* (pp. 31-40). Buenos Aires, Argentina: Aspha Ediciones.
4. Backwell, L. R., Parkinson, A. H., Roberts, E. M., d'Errico, F. y Huchet, J. -B. (2012). Criteria for identifying bone modification by termites in the fossil record. *Palaeogeography, Palaeoclimatology, Palaeoecology*, 337-338, 72-87.
5. Barrientos, G. y Gutiérrez, M. A. (1996). Taphonomic and diagenetic processes of human bone remains in the Arroyo Seco 2 site, Pampean Region, Argentina. *61st Annual Meeting. Society for American Archaeology*. New Orleans.
6. Barrientos, G., Oliva, F. W. y Del Papa, M. C. (2002). Historia pre y pos depositacional del entierro secundario del sitio Laguna de los Chilenos 1 (Provincia de Buenos Aires). *Relaciones de la Sociedad Argentina de Antropología XXVII*, 303-325.
7. Bass, W. M. y Jefferson, J. (2005). *Death's acre: inside the legendary forensic lab the Body Farm where the dead do tell tales*. New York, United States: G. P. Putnam's Sons.

8. Behrensmeyer, A. K. (1978). Taphonomic and ecologic information from bone weathering. *Paleobiology, 4*(2), 150-162.
9. Behrensmeyer, A. K. y Hill, A. P. (1980). *Fossils in the Making*. Chicago, United States: University of Chicago Press.
10. Binford, L. R. (1981). *Bones: Ancient Men and Modern Myths*. New York, United States: Academic Press.
11. Borrero, L. A. (1981). La Fauna de Las Buitreras: su significado en un marco sudamericano. *RUNA, archivo para las ciencias del hombre, 13* (1-2), 21-25.
12. Borrero, L. A. (1985). *La economía prehistórica de los habitantes del norte de la Isla Grande de Tierra del Fuego* (Tesis de Doctorado inédita). Universidad de Buenos Aires, Buenos Aires.
13. Borrero, L. A. (1988). Estudios tafonómicos en Tierra del Fuego: su relevancia para entender procesos de formación del registro arqueológico. En Yacobaccio, H. D., Borrero, L. A., García, L. C., Politis, G. G., Aschero, C. A. y Belleli, C. (Eds.), *Arqueología Contemporánea Argentina. Actualidad y Perspectivas* (pp.13-32). Buenos Aires, Argentina: Búsqueda.
14. Borrero, L.A. y Martin, F.M. (1996). Tafonomía de carnívoros: un enfoque regional. En Gómez Otero, J. (Ed.), *Arqueología. Sólo Patagonia* (pp. 189-206). Puerto Madryn, Argentina: CENPAT-CONICET.
15. Brain, C. K. (1981). *The Hunters or the Hunted? An Introduction to African Cave Taphonomy*. Chicago, United States: University of Chicago Press.
16. Bright, L. (2011). *Taphonomy signatures of animal scavenging in northern California: a forensic anthropological analysis* (Tesis de Maestría inédita). California State University, Chico.
17. Brooks, J. W. (2016). Postmortem changes in animal carcasses and estimation of the postmortem interval. *Veterinary Pathology, 53*(5), 929-940.
18. Buschmann, C., Solarino, B., Puscheck, K., Czubaiko, F., Heinze, S. y Tsokos, M. (2011). Post-mortem Decapitation by Domestic Dogs: Three Case Reports and Review of the Literature. *Forensic Science, Medicine and Pathology, 7*, 344-349.
19. Campobasso, C. P., Di Vella, G. y Introna, F. (2001). Factors affecting decomposition and Diptera colonization. *Forensic Science International, 120*, 18-27.
20. Cantu, M. H. (2014). *Animal scavenging on human skeletal remains in the southwest United States: a preliminary model* (Tesis de Maestría inédita). Louisiana State University, Baton Rouge.
21. Ceciliason, A.-S. (2020). Forensic taphonomy in an indoor setting. Implications for estimation of the post-mortem interval. *Digital Comprehensive Summaries of Uppsala Dissertations from the Faculty of Medicine 1679*. Uppsala, Sweden: Acta Universitatis Upsaliensis.
22. Dirkmaat, D. C. y Adovasio, J. M. (1997). The role of archaeology in the recovery and interpretation of human remains from an outdoor forensic setting. En Haglund,

- W. D. y Sorg, M. H. (Eds.), *Forensic Taphonomy: The Postmortem Fate of Human Remains* (pp. 39-64). Boca Raton, United States: CRC Press.
23. Dirkmaat, D. C. y Passalacqua, N. V. (2012). Introduction to Part VI. Forensic Taphonomy. En Dirkmaat, D. C. (Ed.), *A Companion to Forensic Anthropology* (pp. 473-476). Chichester, England: Blackwell Publishing Ltd.
 24. Dirkmaat, D. C., Cabo, L. L., Ousley, S. D., y Symes, S. A. (2008). New perspectives in forensic anthropology. *Yearbook of Physical Anthropology, 51*, 33-52.
 25. Duday, H. (2011). *The Archaeology of the Dead: Lectures in Archaeoethanatology*. Oxford, England: Oxbow Books.
 26. Efremov, I. A. (1940). Taphonomy: a new branch of paleontology. *Pan-American Geologist, 74*, 81-93.
 27. Galligani, P. y Barrientos, G. (2016). El manejo de la información espacial en estudios de tafonomía humana en la escala de sitio: ejemplos de aplicación. *Revista de Antropología del Museo de Entre Ríos, 2(1)*, 120-130.
 28. Galligani, P., Feuillet Terzaghi, Ma. R. y Barrientos, G (2016). Los entierros humanos del sitio Río Salado-Coronda II: una aproximación tafonómica a los procesos de modificación ósea posdeposicional en el centro-este de la provincia de Santa Fe, República Argentina. *Intersecciones en Antropología, 17*, 187-200.
 29. Galloway, A. (1997). The process of decomposition: a model from the Arizona-Sonoran Desert. En Haglund, W. D. y Sorg, M. H. (Eds.), *Forensic Taphonomy: The Postmortem Fate of Human Remains* (pp. 139-150). Boca Raton, United States: CRC Press.
 30. Gifford, D. P. (1981). Taphonomy and Paleoecology: A critical review of archaeology's sister disciplines. *Advances in Archaeological Method and Theory 4*, 365-438.
 31. Gittleman, J. L., y Harvey, P. H. (1982). Carnivore home-range size, metabolic needs and ecology. *Behavioral Ecology and Sociobiology, 10(1)*, 57-63.
 32. Grassberger, A. y Frank, C. (2004). Initial study of arthropod succession on pig carrion in a central European urban habitat. *Journal of Medical Entomology, 41(3)*, 511-523.
 33. Haglund, W. D. y Sorg, M. H. (Eds.). (1997). *Forensic Taphonomy: The Postmortem Fate of Human Remains*. Boca Raton, United States: CRC Press.
 34. Haglund, W. D. y Sorg, M. H. (Eds.). (2002). *Advances in Forensic Taphonomy: Method, Theory, and Archaeological Perspectives*. New York, United States: CRC Press.
 35. Haglund, W.D., Reay, D.T. y Swindler, D.R. (1988). Tooth Mark Artifacts and Survival of Bones in Animal Scavenged Human Skeletons. *Journal of Forensic Sciences, 33*, 985-997.
 36. Haglund, W.D., Reay, D.T. y Swindler, D.R. (1989). Canid Scavenging/Disarticulation Sequence of Human Remains in the Pacific Northwest. *Journal of Forensic Sciences, 34*, 587-606.

37. Hamilton, S. J. y Green, M. A. (2017). Gross Post-Mortem Changes in the Human Body. En Schotsmans, E. M. J., Márquez-Grant, N. y Forbes, S. L (Eds.), *Taphonomy of Human Remains. Forensic Analysis of the Dead and the Depositional Environment* (pp. 9-25). Oxford, England: John Wiley & Sons Ltd.
38. Haynes, G. (1982). Utilization and skeletal disturbances of North American prey carcasses. *Artic, 35(2)*, 166-281.
39. Henderson, J. (1987). Factors determining the state of preservation of human remains. En A. Boddington, N. A. Garland y R. C. Janaway (Eds.), *Death, Decay and Reconstruction. Approaches to Archaeology and Forensic Science* (pp. 43-54). Manchester, England: Manchester University Press.
40. Hill, A. P. (1972). *Taphonomy of Contemporary and Late Cenozoic East African Vertebrates* (Tesis de Doctorado inédita). University of London, London.
41. Hill, A. P. (1978). Taphonomical background to fossil man-problems in paleoecology. En Bishop, V. W. (Ed.), *Geological background to fossil man* (pp. 87-101). Edinburgh, Scotland: Scottish Academic.
42. Hill, A. P. (1984). Hyaenas and hominids: Taphonomy and hypothesis testing. En Foley, R. (Ed.), *Hominid. Evolution and Community Ecology* (pp. 111-124). New York, United States: Academic Press.
43. Huchet, J.-B., Deverly, D. Gutierrez, B. y Chaucat, C. (2011). Taphonomic evidence of a human skeleton gnawed on by termites in a Moche-civilisation grave at Huaca de la Luna, Peru. *International Journal of Osteoarchaeology, 21*, 92–102.
44. Iqbal, M. A., Ueland, M., y Forbes, S. L. (2018). Recent advances in the estimation of post-mortem interval in forensic taphonomy. *Australian Journal of Forensic Sciences, 1–17*.
45. Işcan, M. Y. y Kennedy, K. A. (Eds.). (1989). *Reconstruction of life from the skeleton*. New York, United States: Alan R. Liss.
46. Klippel, W. E. y Synstelién, J. A. (2007). Rodents as Taphonomic Agents: Bone Gnawing by Brown Rats and Gray Squirrels. *Journal of Forensic Sciences, 52(4)*, 765-773.
47. Laudet, F. y Selva. N. (2005). Ravens as small mammal bone accumulators: First taphonomic study on mammal remains in raven pellets. *Palaeogeography, Palaeoclimatology, Palaeoecology, 226*, 272–286.
48. León, R., Bran, D., Collants, M., Paruelo, J. y Soriano, A. (1998). Grandes unidades de vegetación de la Patagonia extra andina. *Ecología Austral, 8*, 125-144.
49. Lloveras, L. I., Rissech, C. y Rosado, N. (2016). Tafonomía forense. En Sanabria-Medina, C. (Ed.), *Patología y antropología Forense de la muerte: la investigación científico-judicial de la muerte y la tortura, desde las fosas clandestinas, hasta la audiencia pública* (pp. 453–523). Bogotá, Colombia: Forensic Publisher.
50. Luna, L., Aranda, C, García Guraieb, S., Kullock, T., Salvarredy, A., Pappalardo, R., Miranda, P. y Noriega, H. (2012). Factores de preservación diferencial de restos óseos

- humanos contemporáneos de la "Colección Chacarita" (Ciudad Autónoma de Buenos Aires, Argentina). *Revista Argentina de Antropología Biológica, 14*, 53-67.
51. Lyman, R. L. (1985). Bone frequencies: Differential transport, in situ destruction, and the MGUI. *Journal of Archaeological Science, 12*, 221-236.
 52. Lyman, R. L. (1994). *Vertebrate Taphonomy*. Cambridge, England: Cambridge University Press.
 53. Lyman, R. L. (2010). What Taphonomy Is, What it isn't, and Why Taphonomists Should Care about the Difference. *Journal of Taphonomy, 8(1)*, 1-16.
 54. Manhein, M. H., Listi, G. A., y Leitner, M. (2006). The application of geographic information systems (GIS) and spatial analysis (SA) to assess dumped and subsequently scattered human Remains. *Journal of Forensic Sciences, 51(3)*, 469-474.
 55. Mansegosa, D. A., Gámez Mendoza, A. y Giannotti, P. S. (2014). Perfil de mortalidad de una muestra bioantropológica del templo de La Caridad (Mendoza). En Luna, L., Aranda, C. y Suby, J. (Eds.), *Avances recientes en la bioarqueología latinoamericana*. Buenos Aires, Argentina: Grupo de Investigación en Bioarqueología (GIB).
 56. Mansegosa, D. A., Marchiori, J. I. y Giannotti, P. S (2020). Desarticulación, consumo y marcas en cadáveres humanos producidas por carnívoros: un estudio comparativo con casos forenses del centro-oeste de Argentina. *Revista Internacional de Antropología y Odontología Forense, 3(1)*, 6-16.
 57. Marhoff, S., Fahey, P., Forbes, S. y Green, H. (2015). Estimating post-mortem interval using accumulated degree-days and a degree of decomposition index in Australia: a validation study. *Australian Journal of Forensic Sciences, 48(1)*, 24-36.
 58. Megyesi, M. S., Nawrocki, S. P. y Haskell, N. H. (2005). Using accumulated degree-days to estimate the postmortem interval from decomposed human remains. *Journal of Forensic Science, 50*, 618-626.
 59. Mendonça, O. J., Cocilovo, J. y Pereda, I. (1984-1985). Observaciones de interés tafonómico en los restos óseos humanos del sitio "Las Lagunas" (Provincia de Neuquén). *Relaciones de la Sociedad Argentina de Antropología XVI*, 235-248.
 60. Moffatt, C., Simmons, T. y Lynch-Aird, J. (2015). An Improved Equation for TBS and ADD: Establishing a Reliable Postmortem Interval Framework for Casework and Experimental Studies. *Journal of Forensic Sciences, 61(1)*, S201-S207. doi:10.1111/1556-4029.12931.
 61. Mondini, M. y Muñoz, S. (1996). El desarrollo de la tafonomía en la arqueología argentina. Estado actual y perspectivas. En Meléndez Hevia, G., Blasco Sancho, M. F., Pérez- Urresti, I. (Eds.), *II Reunión de Tafonomía y Fosilización* (pp. 255-258). Zaragoza, España: Institución Fernando el Católico.
 62. Mondini, M. y Muñoz, S. (2011). Abordajes y escalas de análisis en la zooarqueología y tafonomía Sudamericanas. Algunas reflexiones sobre su estado actual y perspectivas para su desarrollo. *Antípoda, Revista de Antropología, 13*, 229-250.

63. Muñoz, S. y Mondini, M. (2014). Tafonomía Neotropical en la Argentina. La generación de principios tafonómicos regionales en los últimos veinte años. *Etnobiología, 12(2)*: 84-89.
64. Myburgh, J., L'Abbé, N. E., Steyn, M. y Becker, P. J. (2013). Estimating the postmortem interval (PMI) using accumulated degree-days (ADD) in a temperate region of South Africa. *Forensic Science International, 229*, 165.e1-165.e6.
65. Nasti, A. (1984). Tafonomía y movimientos post depositacionales. *Arqueología Contemporánea Argentina, 5(1)*, 11-21.
66. Nasti, A. (1986). Un ensayo de análisis antropológico Forense. *Estudios de Antropología Pampeana, 1*, 49-70.
67. Nasti, A. (1996). Predadores, carroñeros y huesos: la acción del puma y el zorro como agentes modificadores de esqueletos de ungulados en la Puna meridional, Argentina. En Meléndez Hevia, G., Blasco Sancho, M. F., Pérez- Urresti, I. (Eds.), II Reunión de Tafonomía y Fosilización (pp. 265-269). Zaragoza, España: Institución Fernando el Católico.
68. Nasti, A. (2000). Modification of vicuña carcasses in high-altitude deserts. *Current Anthropology, 41*, 279-283.
69. Nasti, A. (2017). Taphonomic approach to marine abrasion on human bones. *Forensic Research & Criminology International Journal, 5(3)*, 1-10.
70. Nasti, A. (2019). Temperatura Acumulada diaria (ADD) y secuencia de desarticulación en la reconstrucción del intervalo postmortem (IPM). Contribución a la tafonomía forense. *Revista Argentina de Antropología Biológica, 21(1)*, 1-10. doi: 10.17139/raab.2019.0021.01.07.
71. Nasti, A. (2020). Observaciones de implicancias forenses sobre restos de *Equus* sp.: alteraciones post depositacionales, supervivencia de huesos e intervalo post mortem. *Revista Mexicana de Medicina Forense y Ciencias de la Salud, 5(2)*, 10-30.
72. Nawrocka, M., Fraztczak, K. y Matuszewski, S. (2016). Inter-Rater Reliability of Total Body Score—A Scale for Quantification of Corpse Decomposition. *Journal of Forensic Sciences, 61(3)*, 798-802.
73. O'Brien, R. C., Forbes, S. L., Meyer, J y Dadour, I. (2010). Forensically significant scavenging guilds in the southwest of Western Australia. *Forensic Science International, 198*, 85-91.
74. Oliva, G., García, G., Ferrante, D., Massara, V., Rimoldi, P., Díaz, B., Paredes, P. y Gaitán, J. (2017). *Estado de los recursos naturales renovables en la Patagonia sur extraandina*. Trelew, Argentina: INTA Centro Regional Patagonia Sur.
75. Oliva, G., González, L. y Rial, P. (2001). El ambiente en la Patagonia Austral. 17-80. En Borrelli, P. y Oliva, G. (Eds.), *Ganadería Sustentable en la Patagonia Austral* (pp. 17-80). Trelew, Argentina: INTA Centro Regional Patagonia Sur.

76. Pardiñas, U., Voglino, D., y Tammone, M. (2017). Informe Mastofauna. Campaña verano 2017. *Línea de Base Ambiental. Aprovechamientos Hidroeléctricos del río Santa Cruz* (Presidente N. Kirchner y Gobernador Jorge Cepernic, (Provincia de Santa Cruz).
77. Parera, A. (2002). *Los mamíferos de Argentina y la región austral de Sudamérica*. Buenos Aires, Argentina, El Ateneo.
78. Paruelo, J. M., Beltrán, A., Jobbágy, E., Sala, O. E. y Golluscio, R. A. (1998). The climate of Patagonia: general patterns and controls on biotic processes. *Ecología Austral*, 8, 85-101.
79. Pharr, L. (2014). Methods for Recognizing, Collecting, and Analyzing Vulture Evidence in Forensic Contexts. *Aafs 66th annual scientific meeting*.
80. Pokines, J. T. y Symes, S. A. (2014). *Manual of Forensic Taphonomy*. Boca Raton, United States: CRC Press.
81. Pokines, J. T. y Tersigni-Tarrant, M. A. (2013). Taphonomic Processes. Animal Scavenging. En Tersigni-Tarrant, M. A. y Shirley, N. R. (Eds.), *Forensic Anthropology. An Introduction*. Boca Raton, United States: CRC Press.
82. Prohaska, F. (1976). The climate of Argentina, Paraguay and Uruguay (pp. 57-69). En Schwerdtfeger, E. (Ed.), *Climate of Central and South America*. World Survey of Climatology. Amsterdam, Netherlands: Elsevier.
83. Reeves, N. M. (2009). Taphonomic Effects of Vulture Scavenging. *Journal of Forensic Sciences*, 54(3), 523-528.
84. Reeves, N. M. (2009). Taphonomic effects of vulture scavenging. *Journal of Forensic Sciences*, 54(3), 523-528.
85. Robert, I y Vigne, J. D. (2002b). Bearded Vulture *Gypaetus barbatus* contributions to the constitution of two different bone assemblages: Modern reference data and an archaeological example in Corsica. *Journal of Archaeological Science*, 29, 763–777.
86. Robert, I y Vigne, J. D. (2002a). The Bearded Vulture (*Gypaetus barbatus*) as an Accumulator of Archaeological Bones. Late Glacial Assemblages and Present-day Reference Data in Corsica (Western Mediterranean). *Acta zoologica cracoviensia*, 45, 319–329.
87. Rodriguez, W. C. (1997). Decomposition of Buried Bodies and Submerged Bodies. En Haglund, W. D. y Sorg, M. H. (Eds.), *Forensic Taphonomy: The Postmortem Fate of Human Remains* (pp. 459-467). Boston, United States: CRC Press.
88. Seet, B. L. (2005). Estimating the Postmortem Interval in Freshwater Environments (Tesis de Maestría inédita). University of Tennessee, Knoxville.
89. Shipman, P. (1981). Life History of a fossil: an introduction to taphonomy and paleoecology. Cambridge, United States: Harvard University Press.
90. Sincerbox, S. N. y DiGangi, E. A. (2018). *Forensic Taphonomy and ecology of North American Scavengers*. Cambridge, United States: Academic Press.
91. Sledzik, P. S. (1998). Forensic taphonomy: postmortem decomposition and decay. En Reichs, K.J. (Ed.), *Forensic osteology* (pp. 109-119). Springfield, United States: Charles C. Thomas.
92. Sorg, M. H. (1985). Scavenger modification of human remains, *Current Research in the Pleistocene*, 2, 37–38.

Nasti, A.; Diaz, I.A.; Echandi, F. (2021). *Tafonomía forense aplicada a la resolución de problemas médico-legales en Argentina: el caso de los restos humanos de la laguna "Falsa Chela", Patagonia meridional. Rev Mex Med Forense, 6(2):73-101-. DOI: <https://doi.org/10.25009/revmedforense.v6i2.2924>*

93. Suckling, J. K., Spradley, M. K. y Godde, K. (2016). A Longitudinal Study on Human Outdoor Decomposition in Central Texas. *Journal of Forensic Sciences, 61(1)*, 19-25.
94. Tavarone, A., Dantas, M. y Fabra, M. (2016). Tafonomía de restos óseos humanos arqueológicos en ambientes lacustres. El caso del sitio el diquecito (laguna Mar Chiquita, Córdoba, Argentina). *Cuadernos del Instituto Nacional de Antropología y Pensamiento Latinoamericano, 25(2)*, 191-210.
95. Toots, H. (1965). Sequence of disarticulation in mammalian skeletons. *Rocky Mountain Geology, 4(1)*, 37-39.
96. Tsokos, M. y Schulz, F. (1999). Indoor postmortem animal interference by carnivores and rodents: report of two cases and review of the literature. *International Journal of Legal Medicine, 112*, 115–119.
97. Ubelaker, D. (1997). Taphonomic Applications in Forensic Anthropology. En W. D. Haglund y M. H. Sorg (Eds.), *Forensic Taphonomy. The Postmortem Fate of Human Remains* (pp. 77-90). Boca Raton, United States: CRC Press.
98. Ubelaker, D. H. y DeGaglia, C. M. (2020). The impact of scavenging: perspective from casework in forensic anthropology. *Forensic Sciences Research, 5 (1)*, 32-37. doi: [10.1080/20961790.2019.1704473](https://doi.org/10.1080/20961790.2019.1704473)
99. Vass, A. (2011). The elusive universal post-mortem interval formula. *Forensic Science International, 204*, 34-40.
100. Vazquez, R. C. (2019). Tafonomía y preservación diferencial de restos óseos humanos del norte de la provincia del Neuquén (República Argentina). *Revista del Museo de Antropología, 12(2)*, 81-92.
101. Young, A. (2017). The Effects of Terrestrial Mammalian Scavenging and Avian Scavenging on the Body. En Schotsmans, E. M. J., Márquez-Grant, N. y Forbes, S. L (Eds.), *Taphonomy of Human Remains. Forensic Analysis of the Dead and the Depositional Environment* (pp. 212-234). Oxford, England: John Wiley & Sons Ltd.
102. Young, A., Márquez-Grant, N. Stillman, R., Smith, M. J. y Korstjens, A. (2015). An investigation of red fox (*Vulpes vulpes*) and Eurasian badger (*Meles meles*) scavenging, scattering and removal of deer remains: forensic implications and applications. *Journal of Forensic Sciences, 60*, S39-55.
103. Young, A., Stillman, R., Smith, M. J. y Korstjens, A. (2014a). Scavenging in Northwestern Europe: a survey of UK police specialist search officers. *Policing, 8*, 156-164.
104. Young, A., Stillman, R., Smith, M. J. y Korstjens, A. (2014b). An experimental study of vertebrate scavenging behavior in a Northwest European woodland context. *Journal of Forensic Sciences, 59*, 1333-1342.
105. Zanetti, N. I. (2019). Tafonomía Forense. En Ayón, M. R. (Ed.), *Biología Forense* (pp. 129-159). San Miguel de Tucumán, Argentina: Fundación Miguel Lillo.

Nasti, A.; Diaz, I.A.; Echandi, F. (2021). Tafonomía forense aplicada a la resolución de problemas médico-legales en Argentina: el caso de los restos humanos de la laguna "Falsa Chela", Patagonia meridional. Rev Mex Med Forense, 6(2):73-101-. DOI: <https://doi.org/10.25009/revmedforense.v6i2.2924>



**Revista Mexicana de Medicina Forense
y Ciencias de la Salud**